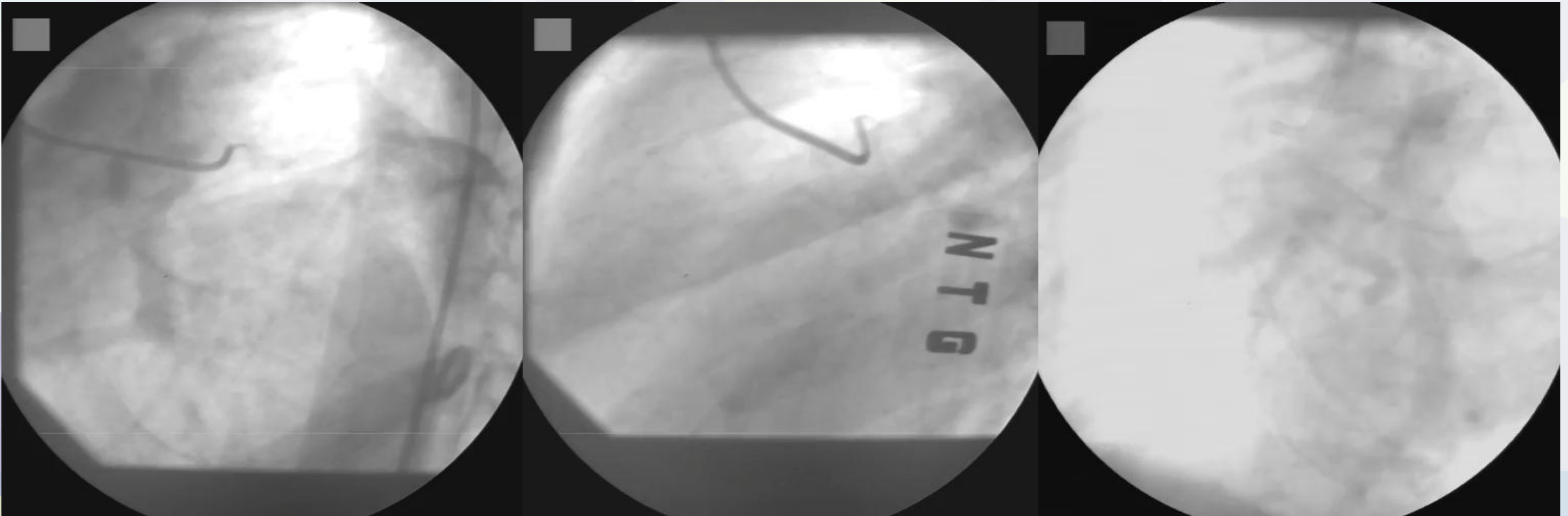


Reestenosis Intrastent

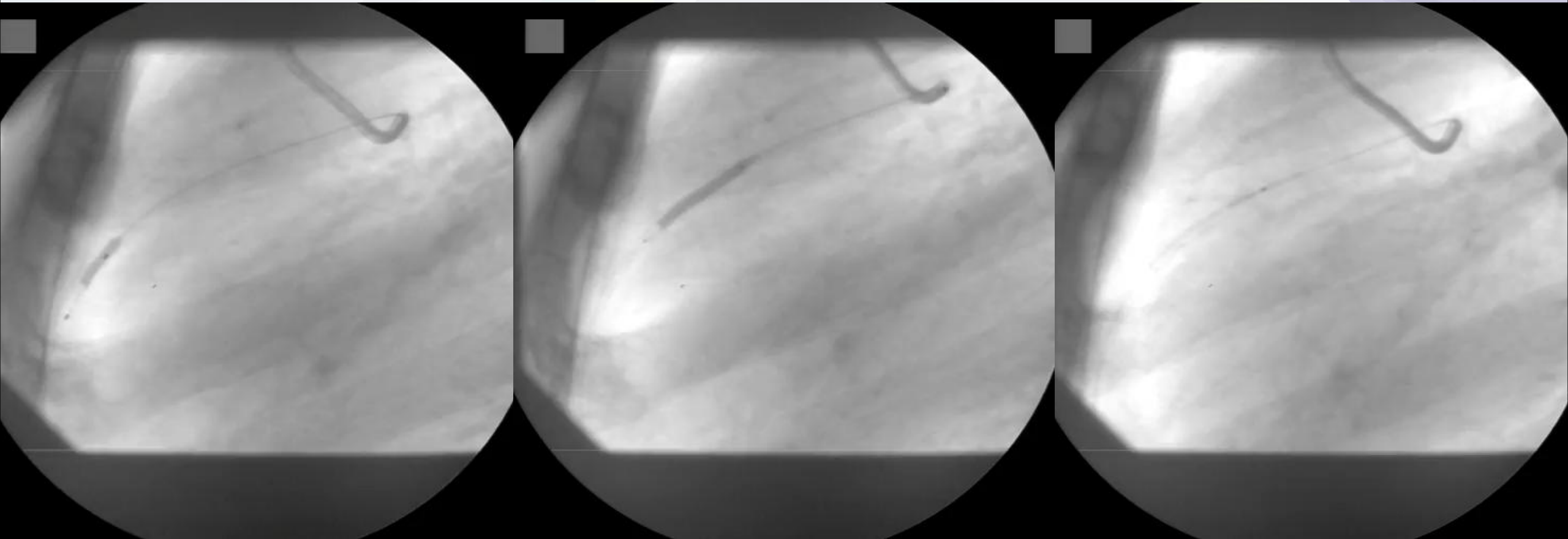Soledad Ojeda
H.U. Reina Sofía (Córdoba)

Historia Clínica

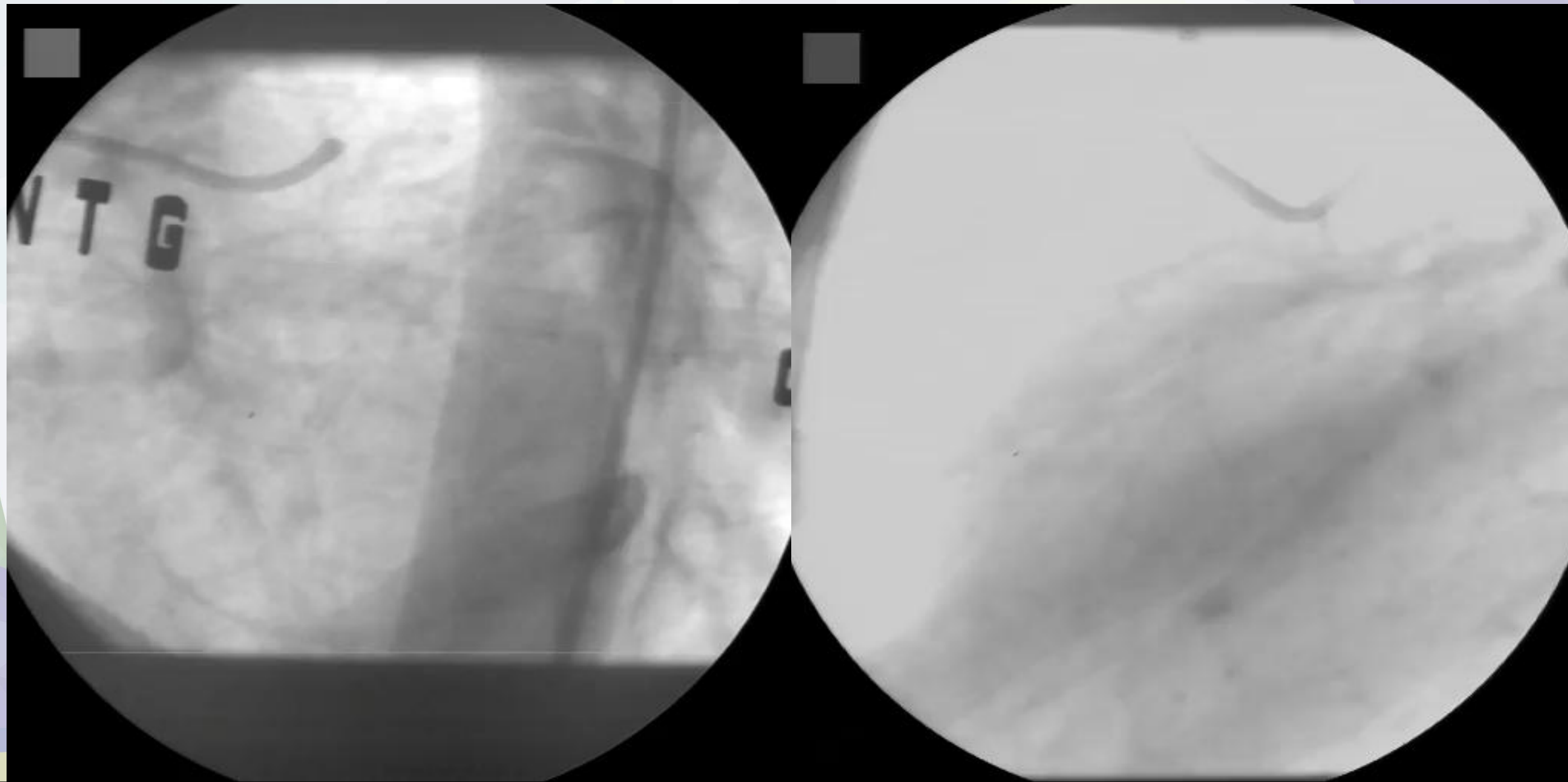
- **Varón, 63 años**
- **HTA, dislipemia y exfumador**
- **Cardiopatía isquémica de larga evolución:
IAM anterior con trombolisis en Mayo-2000. FE conservada**



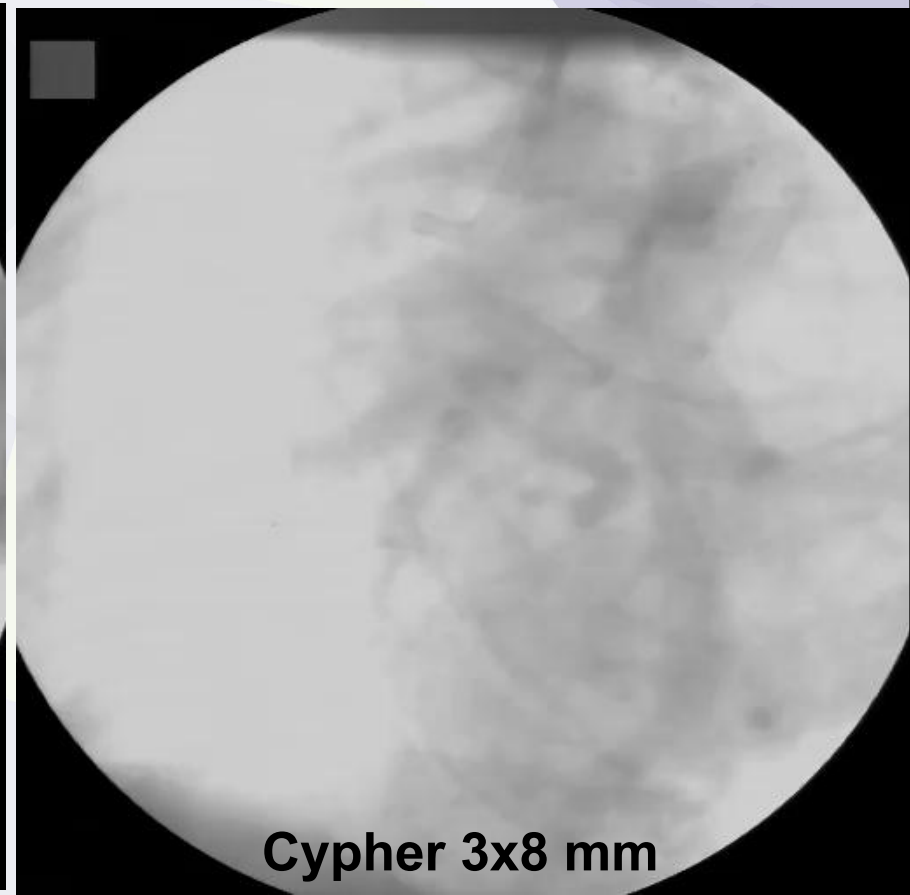
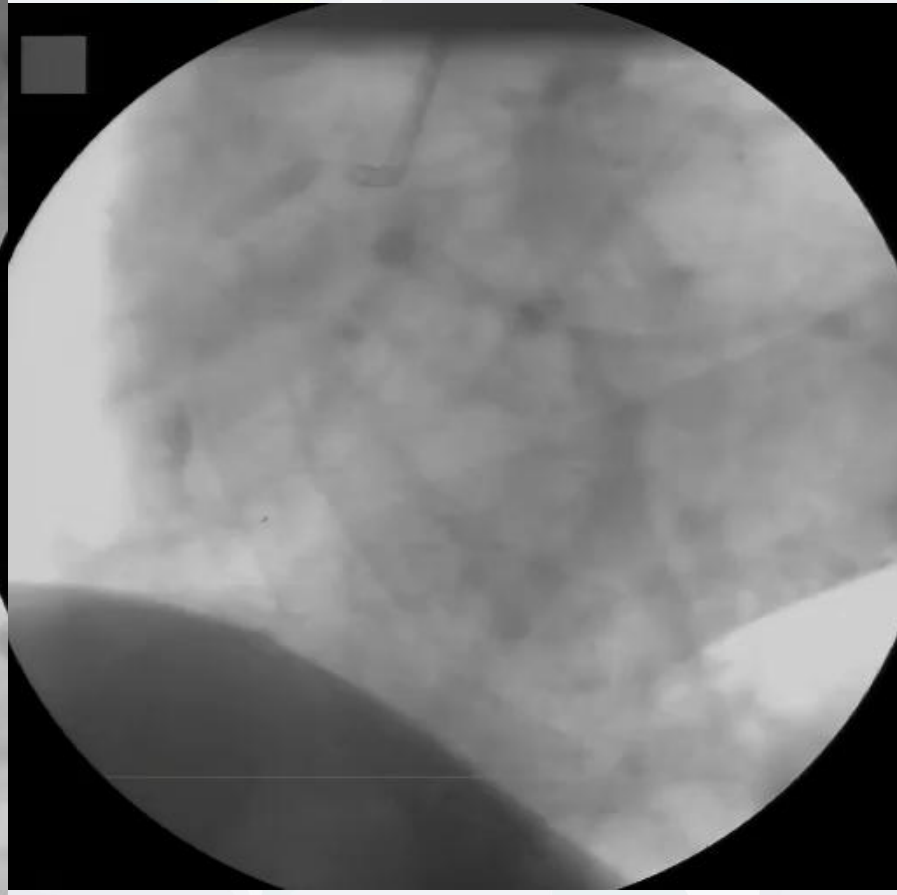
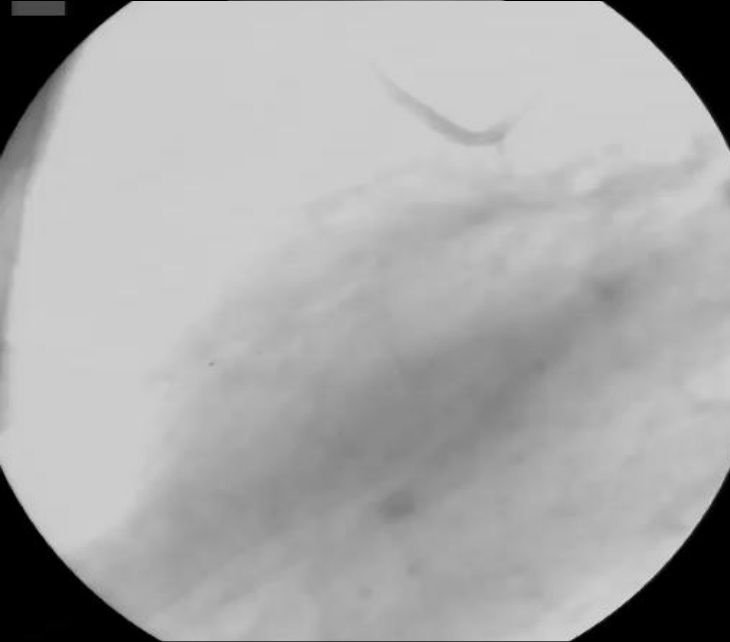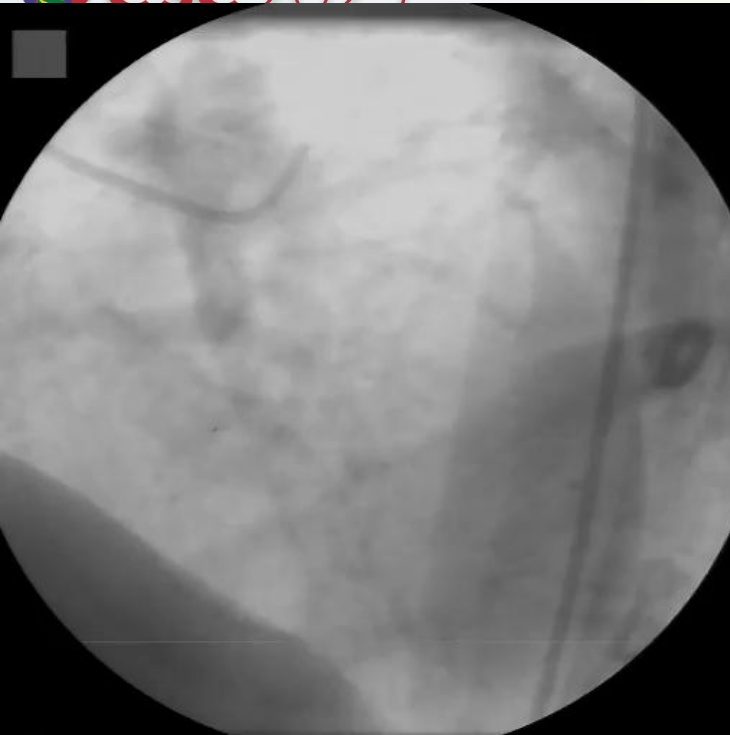ICP de DA: 3 stents convencionales



Resultado Final

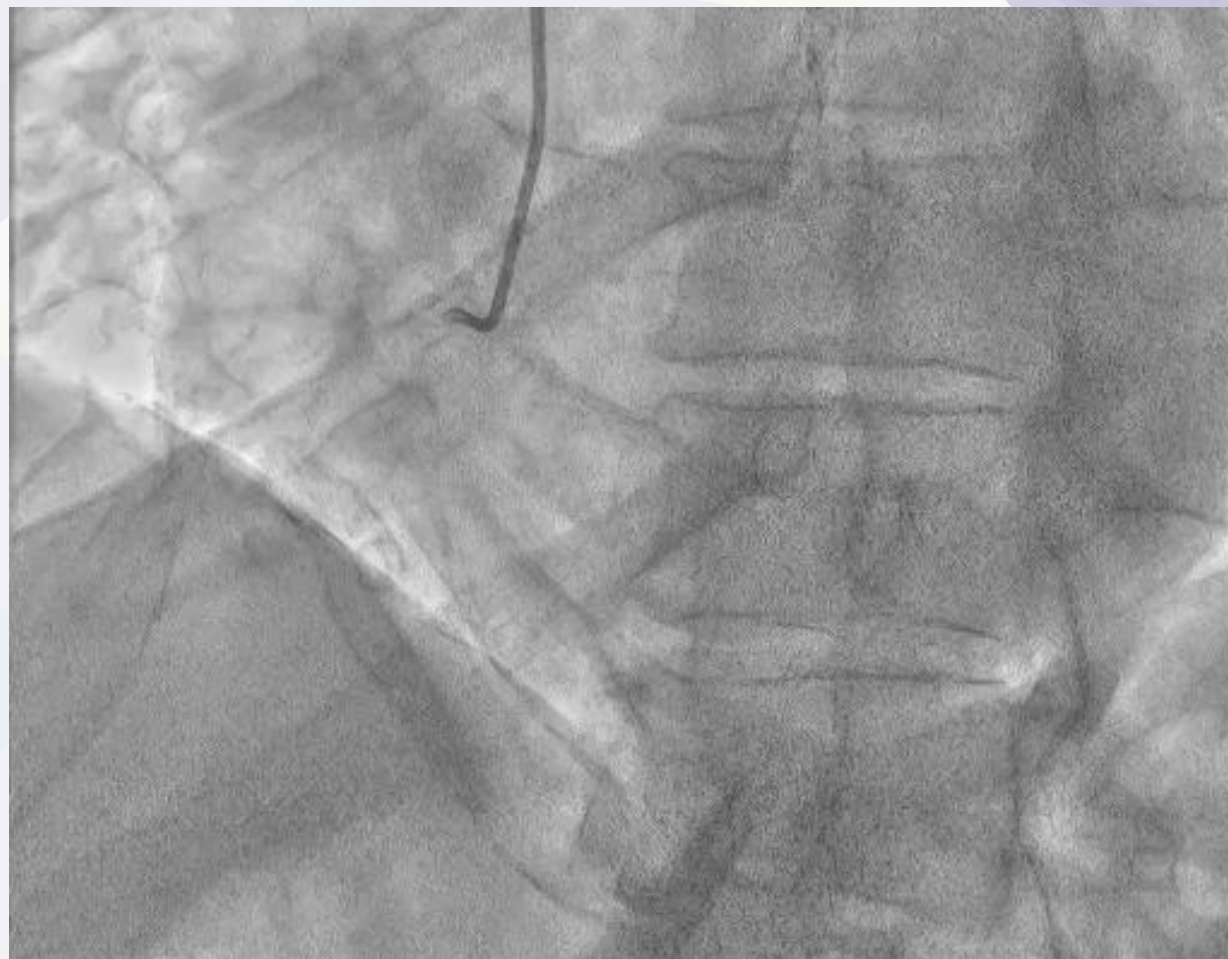
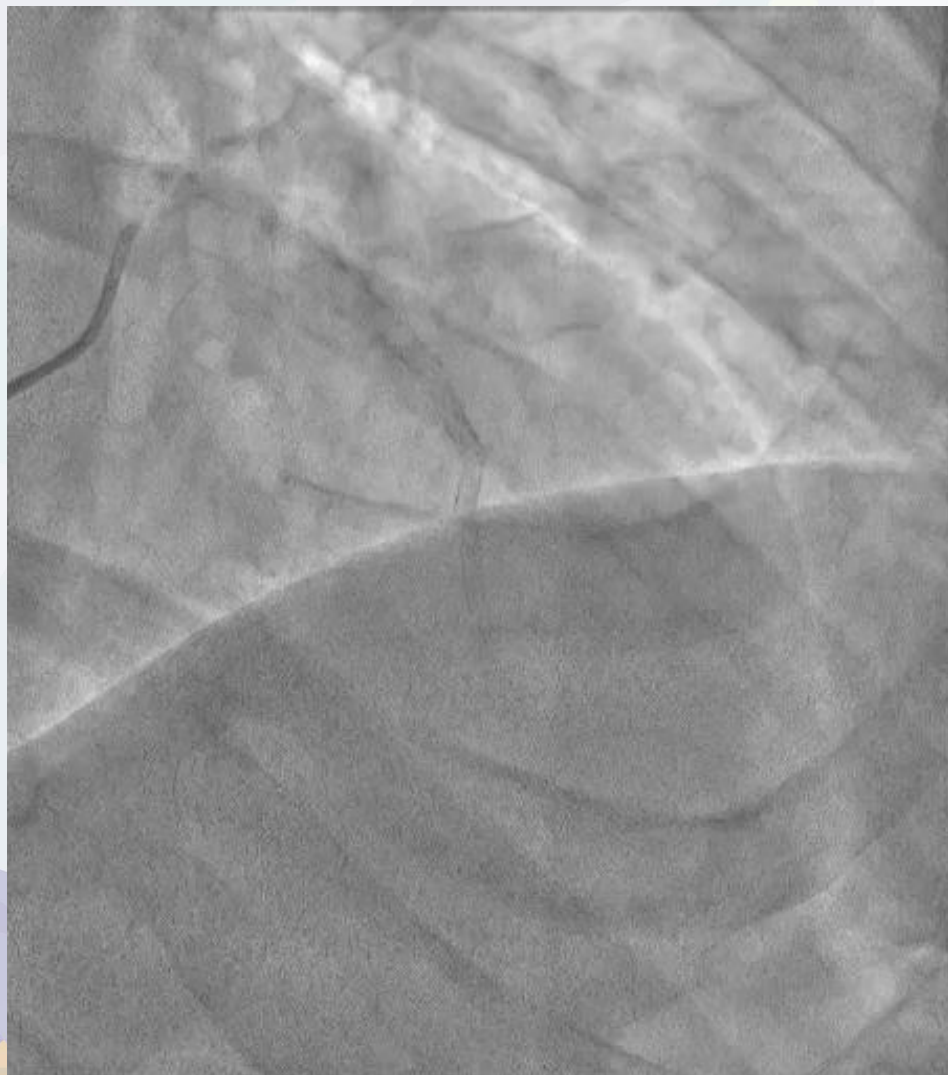

Recurrencia Clínica en Julio-2006

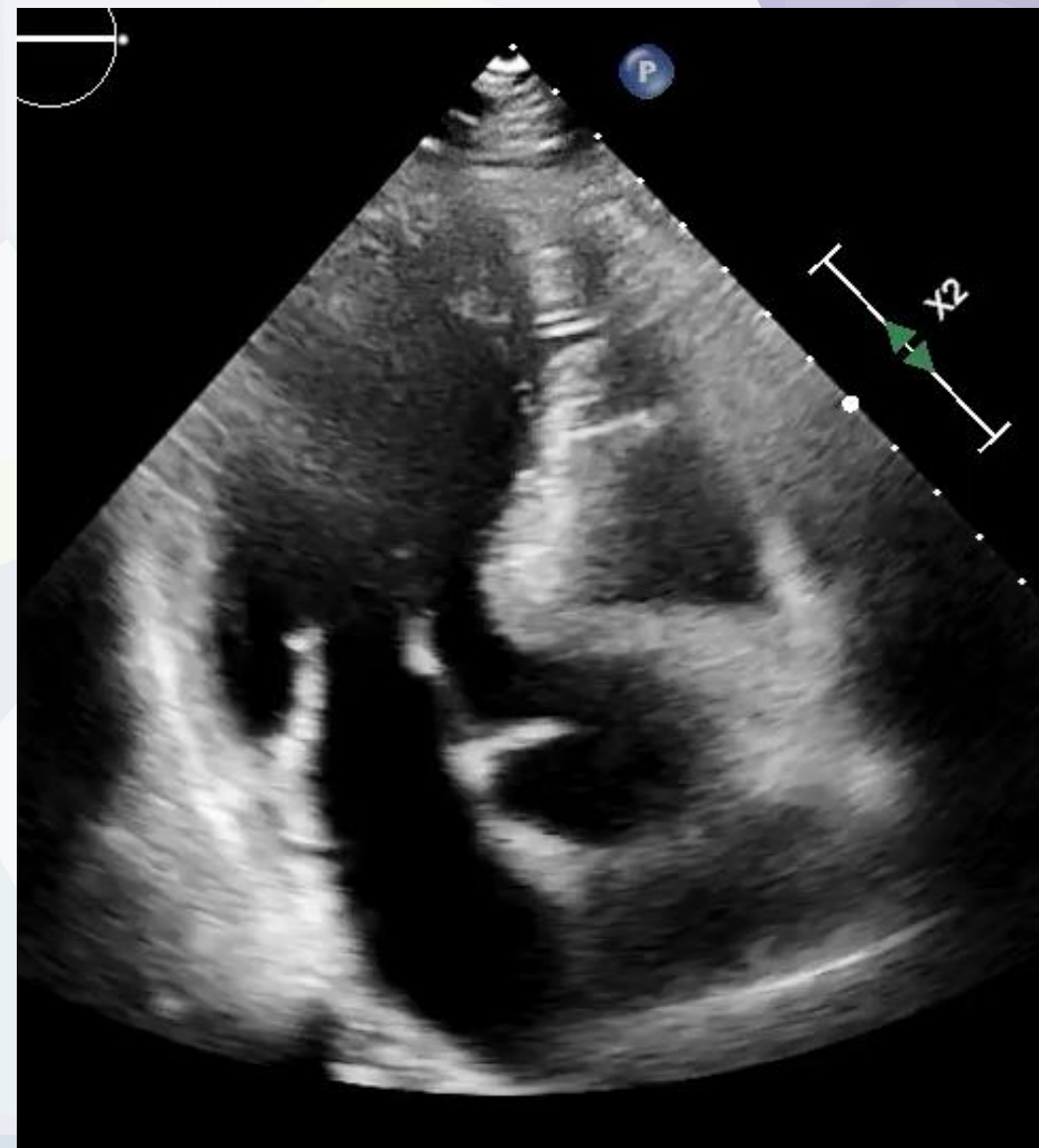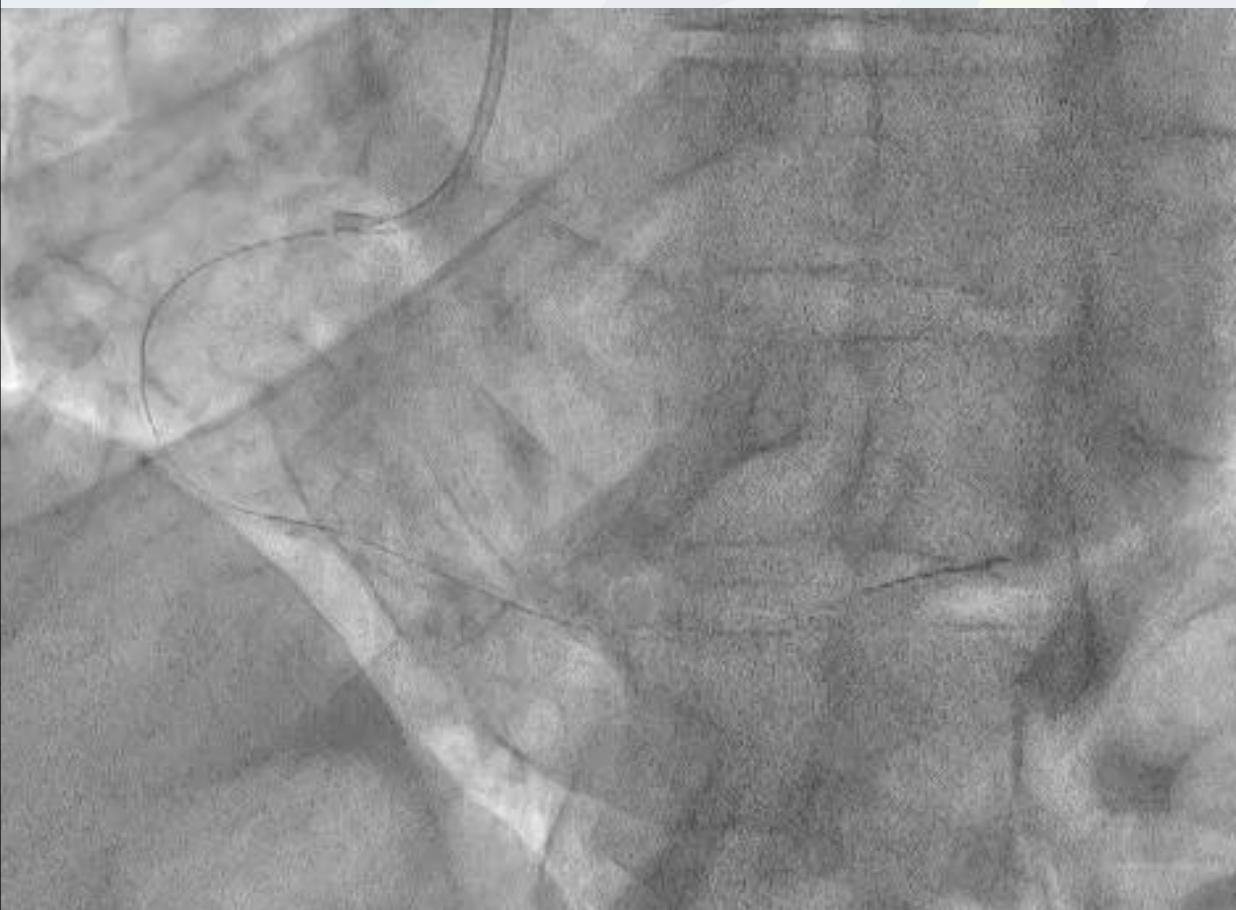


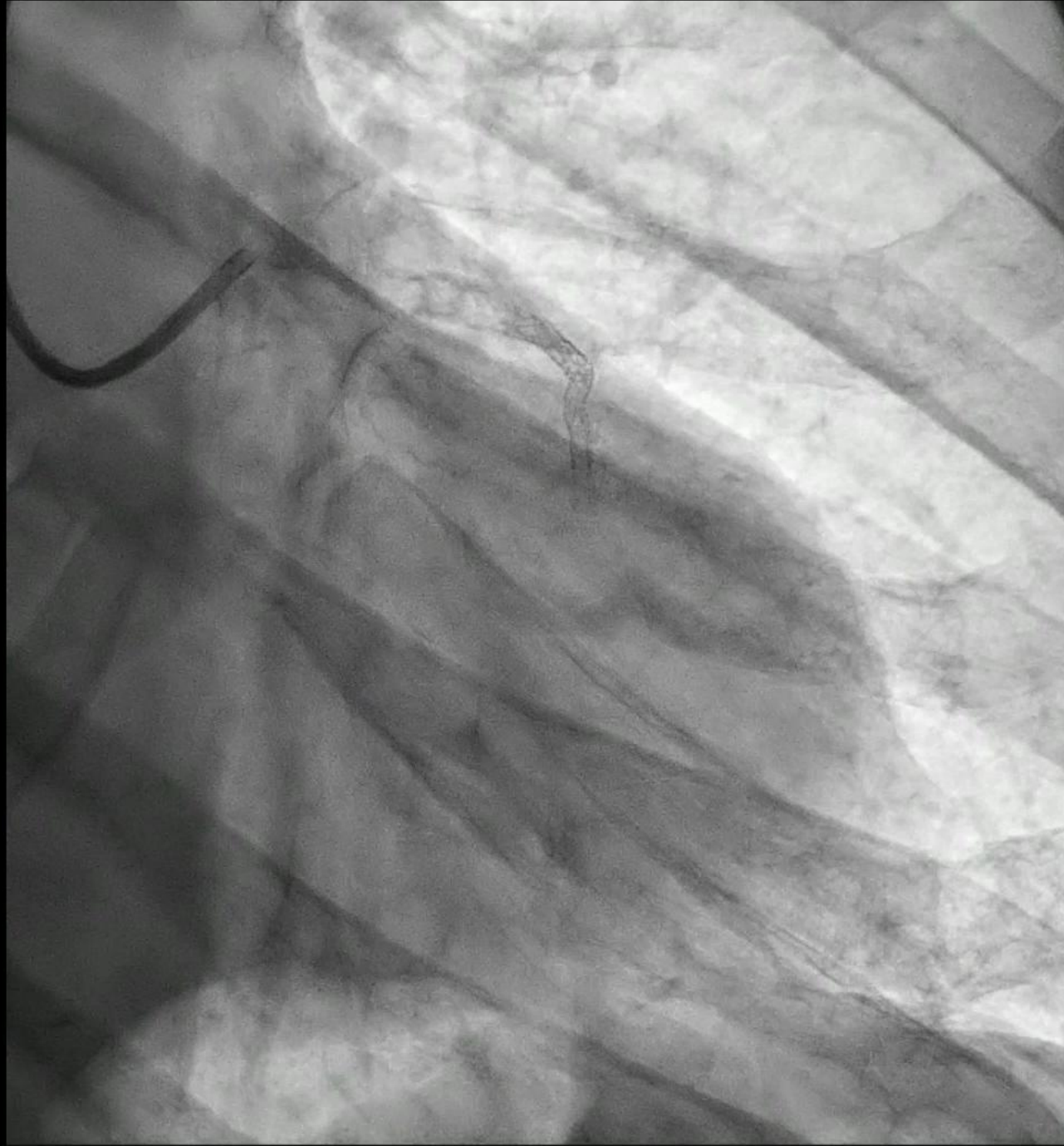
Cypher 3x8 mm

Octubre-2025: SCASEST



Predilatación balones NC de 3 y 3.5 mm DES 3.5x24 mm





1. IMAGEN BASAL

