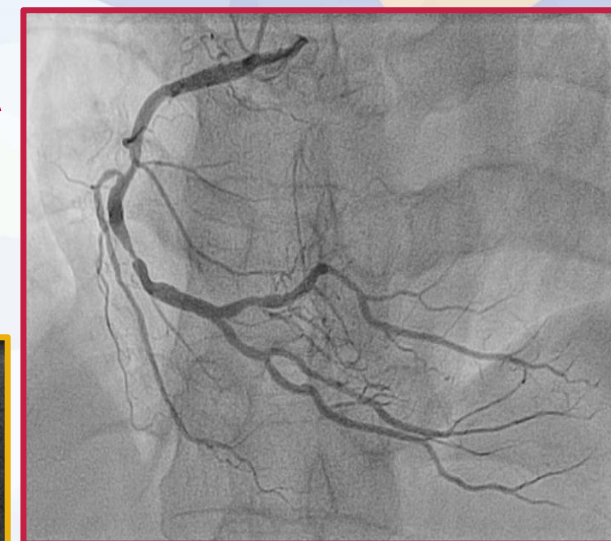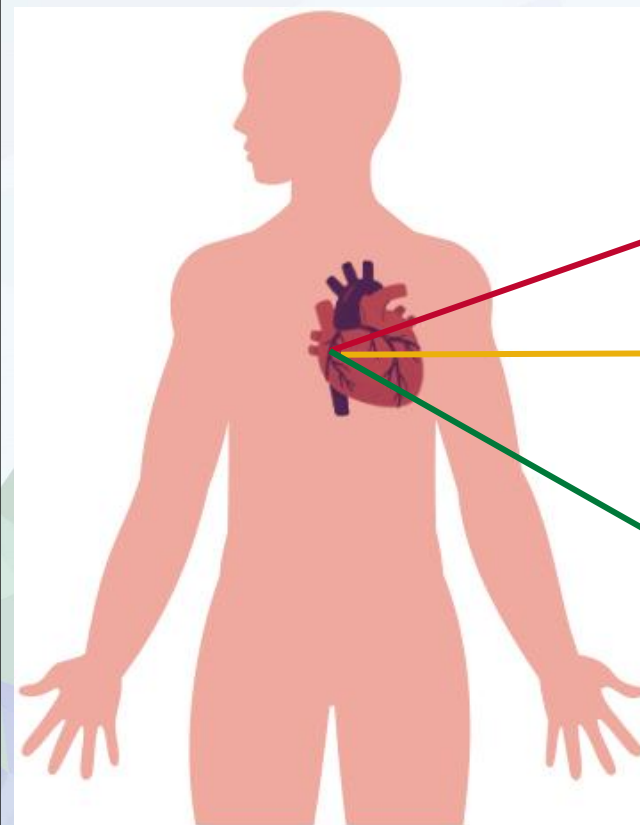


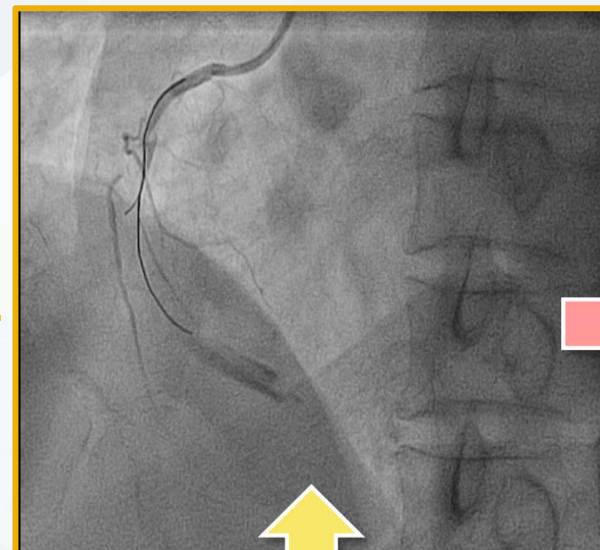
**No te cortes:
Revisión bibliográfica sobre el tratamiento de
disecciones coronarias iatrogénicas a propósito
de un caso.**

**Raúl Méndez Castillo
María Del Moral De La Flor**

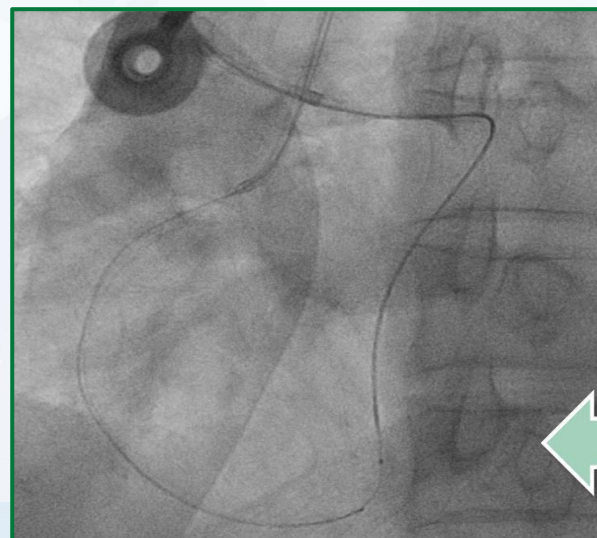INTRODUCCIÓN



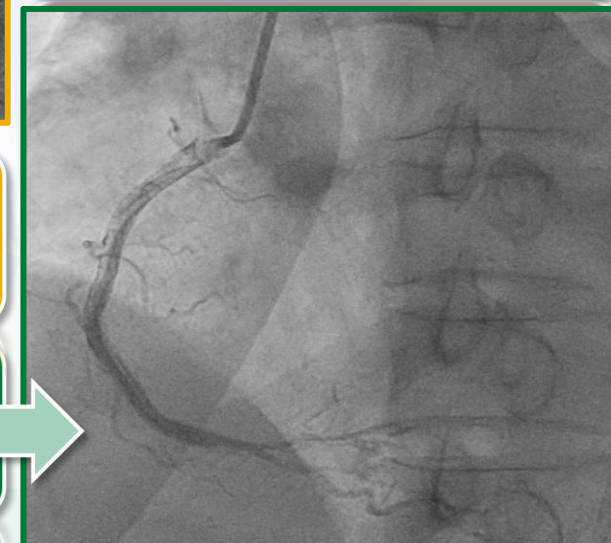**Inestabilidad HD
Tormenta Arrítmica**



**Ivus + Balón de
corte**



**Enfoque retrógrado
de la lesión + IVUS**



OBJETIVOS

Identificar signos, síntomas y riesgos que puede presentar el paciente tras la complicación.

Enumerar los cuidados de enfermería relacionados con DIAC.

Describir los tipos de disecciones iatrogénicas y técnicas de revascularización.

METODOLOGÍA

“Iatrogenic and coronary artery disease and dissection and percutaneous coronary intervention”.

INCLUSIÓN

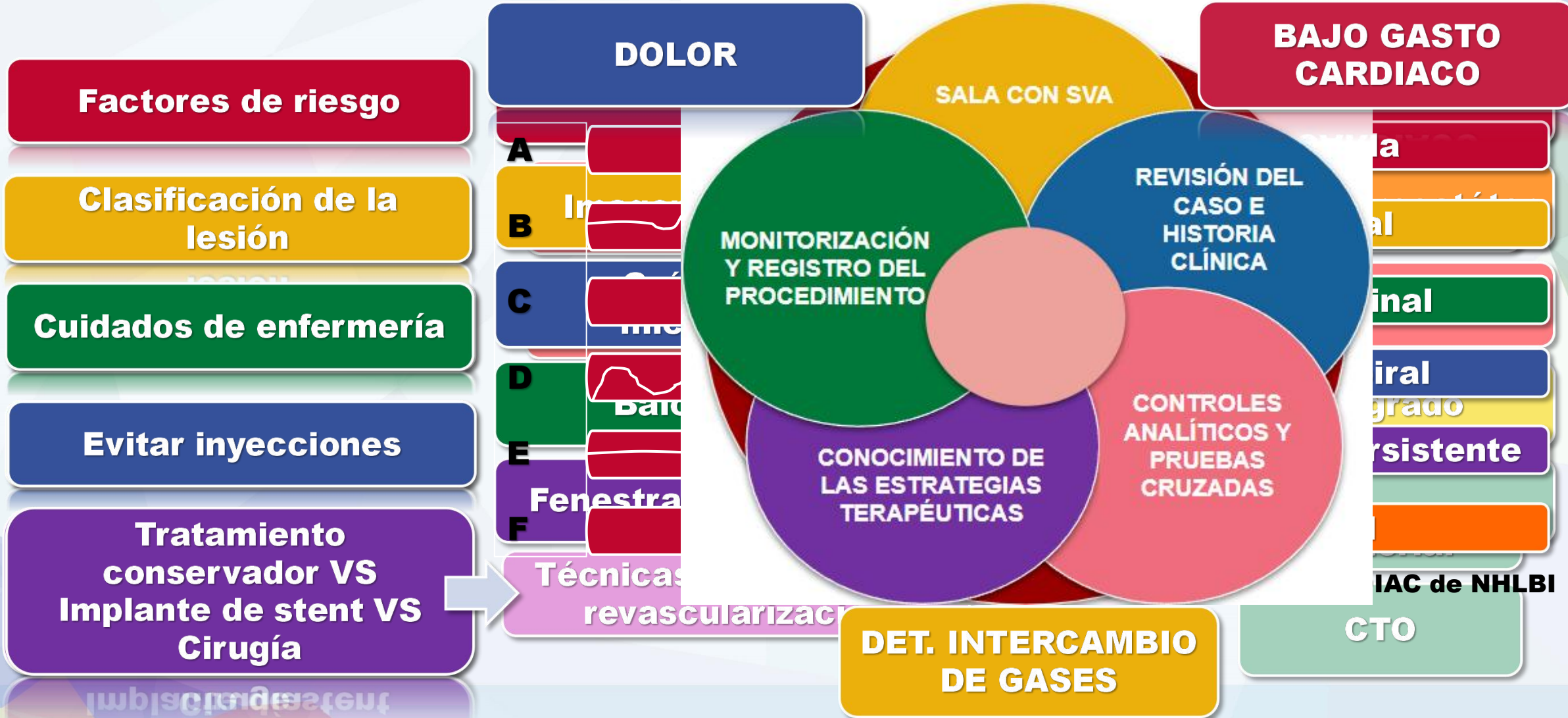
Artículos publicados en los últimos 5 años que estudiaban DIAC.

EXCLUSIÓN

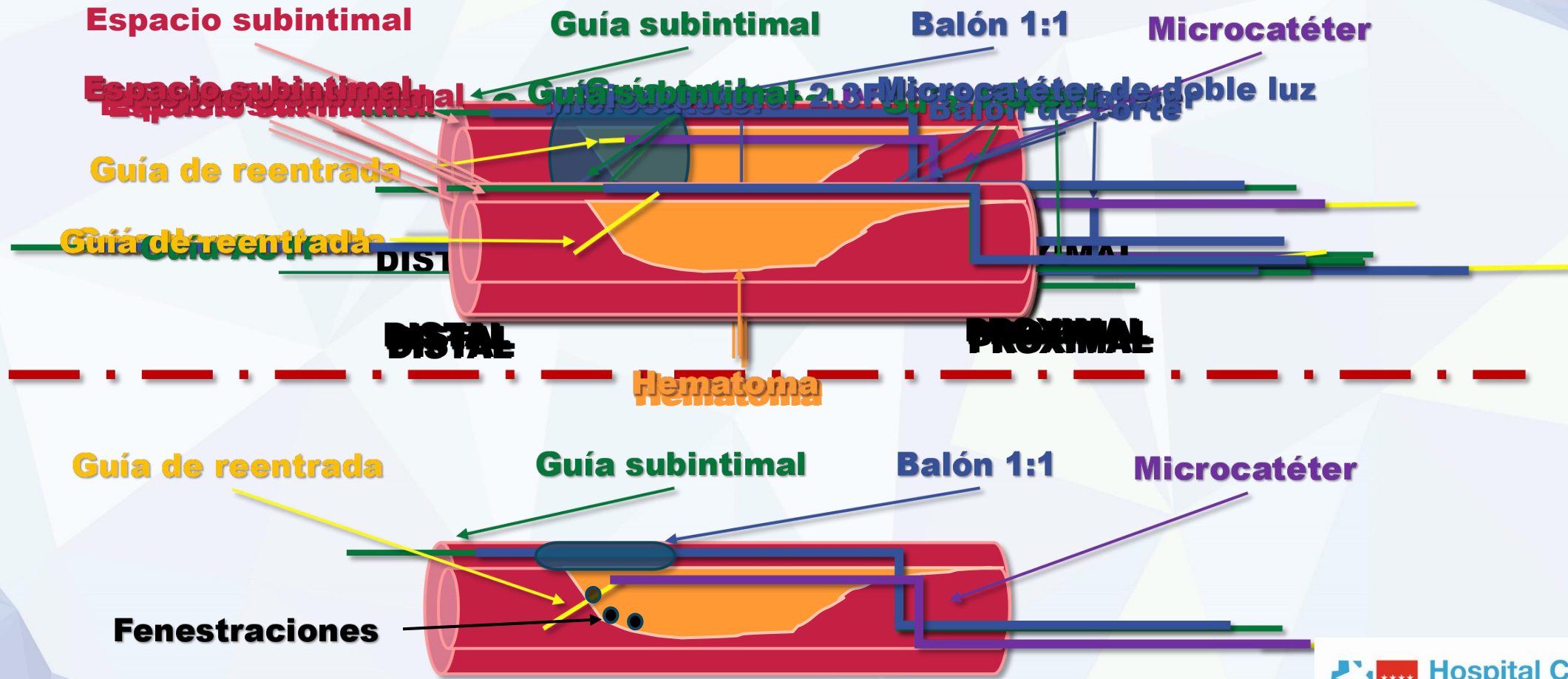
Complicaciones diferentes, síndromes genéticos y embarazo.

De los 35 artículos encontrados cumplieron los criterios de inclusión 12.

RESULTADOS



Guías de CTO y microcatéter de doble luz



CONCLUSIONES

La valoración y estratificación rápida de la lesión del paciente que ha sufrido DIAC, por todo el equipo multidisciplinar, mejorará el resultado de la complicación.

El tratamiento percutáneo para tratar la DIAC ha evolucionado en los últimos años, presentando una mayor variedad de opciones para resolver la disección.

